

Effects of Co-Administration of Hydroalcoholic Pistachio Extract and Omega-3 Fatty Acids on Cognitive and Motor Functions and Neuronal Histology in the Hippocampus and Cerebellum of Male Rats

Ilnaz Jamshidi¹,
 Mohammad Reza Afarinesh²,
 Fatemeh Darijani¹,
 Masoumeh Baghalishahi³,
 Vida Mirzaei³,
 Fahimeh Pourjafari³,
 Tahereh Haghpanah⁴,
 Mansoureh Sabzalizadeh⁵,
 Ali Shamsara³

¹ MSc in Anatomy, Department of Anatomy, Afzalipour School of Medicine, Kerman University of Medical Sciences, Kerman, Iran

² Associate Professor, Neuroscience Research Center, Institute of Neuropharmacology, Kerman University of Medical Sciences, Kerman, Iran

³ Assistant Professor, Department of Anatomy, Afzalipour School of Medicine, Kerman University of Medical Sciences, Kerman, Iran

⁴ Associate Professor, Department of Anatomy, Afzalipour School of Medicine, Kerman University of Medical Sciences, Kerman, Iran

⁵ Assistant Professor, Cognitive Neuroscience Research Center, Institute of Neuropharmacology, Kerman University of Medical Sciences, Kerman, Iran

(Received January 27, 2026; Accepted May 6, 2026)

Abstract

Background and purpose: Age-related neurodegenerative diseases are significant public health challenges and are often associated with oxidative stress and hippocampal damage. Pistachio extract and omega-3 fatty acids individually exhibit neuroprotective properties. This study examines the combined impact of pistachio extract and omega-3 fatty acids on oxidative stress, motor function, and memory in rats.

Materials and methods: In this experimental study, 40 adult male rats aged 32 weeks, weighing 375 ± 25 g on average, were randomly divided into five groups: control (no treatment), vehicle, pistachio extract recipients, omega-3 recipients, and a combination group that received both treatments simultaneously. Motor activity, balance, and memory were assessed. In addition, serum levels of antioxidant enzymes, including superoxide dismutase, catalase, and glutathione peroxidase, as well as cholesterol, low-density lipoprotein (LDL), and high-density lipoprotein (HDL), were evaluated. Histopathologically, hippocampal pyramidal neurons and cerebellar Purkinje cells were examined.

Results: Behavioral results showed that the combination of pistachio extract and omega-3 improved memory performance in the novel object recognition test and passive avoidance test in the shuttle box, and increased motor activity in the open field test compared with the vehicle group. Omega-3 alone improved motor balance in the rotarod test. Biochemical tests showed that the activity of superoxide dismutase and catalase enzymes increased in the treatment groups. The triglyceride level was higher in the combined group compared with the other groups. Histological studies showed that damaged cells were present in the hippocampus and cerebellum of the control and vehicle groups, and both individual and combined administration of the extract and omega-3 reduced the number of damaged cells.

Conclusion: Co-administration of pistachio extract and omega-3 may improve motor and cognitive functions by increasing antioxidant capacity.

Keywords: Antioxidants, medicinal plant, hippocampus, memory, motor, rat

J Mazandaran Univ Med Sci 2026; 36 (257): 52-65 (Persian).

Corresponding Author: Ali Shamsara - Institute of Neuropharmacology, Kerman University of Medical Sciences, Kerman, Iran (E-mail: alishamsara54@gmail.com) & Mohammad Reza Afarinesh- Institute of Neuropharmacology, Kerman University of Medical Sciences, Kerman, Iran (Email: reza.afarinesh@gmail.com)

بررسی تجویز توام عصاره هیدروالکلی پسته و اسید چرب امگا-۳ بر عملکرد شناختی، حرکتی و بافت شناسی نوروون‌های نواحی هیپوکامپ و مخچه موش‌های نر

ایلناز جمشیدی^۱
 محمدرضا آفرینش^۲
 فاطمه دریجانی^۱
 معصومه باغلیشاهی^۳
 ویدا میرزایی^۳
 فهیمه پورجعفری^۳
 طاهره حق پناه^۴
 منصوره سبزعلی زاده^۵
 علی شمس آرا^۳

چکیده

سابقه و هدف: شیوع بیماری‌های نورودژنراتیو مرتبط با سن، چالش عمده سلامت بوده و با استرس اکسیداتیو و آسیب هیپوکامپی مرتبط می‌باشند. ثابت شده است که پسته و اسیدهای چرب به‌طور جداگانه دارای اثرات حفاظت عصبی می‌باشند. این مطالعه با هدف بررسی اثر توام عصاره پسته و اسید چرب امگا-۳ بر استرس اکسیداتیو، عملکرد حرکتی و حافظه در موش‌های صحرایی، انجام پذیرفت.

مواد و روش‌ها: در این مطالعه تجربی-آزمایشگاهی، چهل موش صحرایی (۳۲ هفته) با میانگین وزنی 25 ± 37.5 به پنج گروه کنترل، حلال، دریافت‌کننده عصاره پسته، دریافت‌کننده امگا-۳ و گروه توامان تقسیم شدند. فعالیت‌های حرکتی، تعادل، حافظه و مقادیر سطح سرمی آنزیم‌های آنتی‌اکسیدان کل، سوپراکسید دیسموتاز، کاتالاز و گلوکاتیون پراکسیداز و کلسترول و لیپوپروتئین‌های با چگالی پایین و بالا (LDL و HDL) مورد ارزیابی قرار گرفتند. بررسی‌های هیستوپاتولوژیک نوروون‌های هر می هیپوکامپ و سلول‌های پورکنز مخچه نیز انجام گردید.

یافته‌ها: نتایج رفتاری نشان می‌دهد ترکیب عصاره پسته با امگا-۳ بهبود حافظه در آزمون تشخیص شیء و احترازی غیرفعال در شاتل باکس و افزایش فعالیت حرکتی در ماز باز در مقایسه با گروه حامل ایجاد کرد. امگا-۳ به‌تنهایی تعادل حرکتی در روتارود را بهبود داد. فعالیت آنزیم‌های دیسموتاز و کاتالاز در گروه‌های درمانی افزایش یافت. سطح تری‌گلیسرید در گروه توأم نسبت به بقیه گروه‌ها بالاتر بود. بررسی‌های بافت‌شناسی نشان داد که سلول‌های آسیب دیده در هیپوکامپ و مخچه در گروه‌های کنترل و حامل مشاهده می‌شود و تجویز مجزا یا توام عصاره و امگا-۳ تعداد سلول‌های آسیب دیده را کاهش می‌دهد.

استنتاج: تجویز همزمان عصاره پسته و امگا-۳ ممکن است با افزایش ظرفیت آنتی‌اکسیدانی، عملکردهای حرکتی و شناختی را بهبود بخشد.

واژه‌های کلیدی: آنتی‌اکسیدان‌ها، گیاه دارویی، هیپوکامپ، حافظه، حرکت، موش صحرایی

مؤلف مسئول: علی شمس آرا- گروه علوم تشریحی، دانشکده پزشکی افضلی‌پور، دانشگاه علوم پزشکی کرمان، کرمان، ایران
E-mail: alishamsara54@gmail.com

محمد رضا آفرینش - مرکز تحقیقات علوم اعصاب کرمان، پژوهشکده نوروفارماکولوژی، دانشگاه علوم پزشکی کرمان، کرمان، ایران
E-mail: reza.afarinesh@gmail.com

۱. کارشناسی ارشد گروه علوم تشریحی، دانشکده پزشکی افضلی‌پور، دانشگاه علوم پزشکی کرمان، کرمان، ایران
 ۲. دانشیار، فیزیولوژی، مرکز تحقیقات علوم اعصاب، پژوهشکده نوروفارماکولوژی، دانشگاه علوم پزشکی کرمان، کرمان، ایران
 ۳. استادیار، گروه علوم تشریحی، دانشکده پزشکی افضلی‌پور، دانشگاه علوم پزشکی کرمان، کرمان، ایران
 ۴. دانشیار، گروه علوم تشریحی، دکتری بیولوژی تولید مثل، دانشکده پزشکی افضلی‌پور، دانشگاه علوم پزشکی کرمان، کرمان، ایران
 ۵. استادیار، مرکز تحقیقات علوم اعصاب شناختی، پژوهشکده نوروفارماکولوژی، دانشگاه علوم پزشکی کرمان، کرمان، ایران
- تاریخ دریافت: ۱۴۰۴/۱۱/۸ تاریخ ارجاع جهت اصلاحات: ۱۴۰۴/۱۱/۸ تاریخ تصویب: ۱۴۰۵/۲/۱۶

مقدمه

بیماری‌های نورودژنراتیو و زوال شناختی مرتبط با سن، با استرس اکسیداتیو، التهاب عصبی و آسیب هیپوکامپی در ارتباط هستند (۱). اختلال در جریان خون منجر به مرگ نورون‌های هر می هیپوکامپ و اختلال در یادگیری و حافظه فضایی شود (۲، ۳). اختلالات شناختی با آسیب‌های مخچه مرتبط بوده که در تنظیم حرکت از طریق مدارهای لیمبیک بر احساسات تأثیر می‌گذارد (۴). پسته (*Pistacia vera*) بومی مناطق آسیای مرکزی و غربی است و در طب سنتی گیاهی مورد استفاده قرار می‌گیرد (۵). این گیاه منبع اسیدهای چرب غیراشباع و آنتی‌اکسیدان‌ها بوده و ترکیبات مشتق از آن مانند اسیدهای فنولیک، فلاونوئیدها و کوآنزیم Q10 دارای اثرات محافظت عصبی و کاهش استرس اکسیداتیو هستند که از طریق افزایش فعالیت کولینرژیک، به بهبود یادگیری و حافظه کمک می‌کند (۱۱-۶). عصاره‌ی پسته اختلالات اضطرابی و حرکتی در جوندگان را بهبود می‌بخشد (۲، ۳، ۱۲، ۱۳). علاوه بر آن در موش‌های مدل ایسکمی مغزی، عصاره پسته، آسیب نورون‌های هیپوکامپ را کاهش داده است (۲). مشخص شده است که تجویز عصاره‌ی پسته می‌تواند آسیب هیپوکامپ و نقص‌های حرکتی را در موش‌های پارکینسونی کاهش دهد (۱۴).

از سوی دیگر، اسیدهای چرب امگا-۳ غیر اشباع به ویژه آلفالینولیک، ایکوزاپنتانویک و دکوزاهگزانویک اسید از اسیدهای چرب ضروری هستند که قابلیت آن‌ها برای پیشگیری از بیماری‌ها و نیز تأثیرشان در سلامتی انسان به اثبات رسیده است (۱۵). اسیدهای چرب امگا-۳ (۳-3) با خواص ضد التهابی و توانایی القاء نوروزن در حفظ سلامت عصبی و عملکرد شناختی در دوران پیری مفید می‌باشند. گزارش گردید که اسیدهای چرب غیر اشباع، سیتوکین‌های پیش‌التهابی را کاهش داده و در نتیجه پاسخ‌های ایمنی را تعدیل می‌کنند (۱۶، ۱۷).

مطالعات نشان داده‌اند که افزایش وزن و پیری منجر به استرس مزمن شده و ترشح کورتیکوسترون را

تحریک می‌کنند که می‌تواند بر ساختار هیپوکامپ و عملکرد حافظه تأثیر منفی داشته باشد (۱۷). از عوامل مهم در روند پیری، افزایش استرس اکسیداتیو در بدن است. با افزایش سن، بدن در برابر آسیب‌های ناشی از رادیکال‌های آزاد آسیب‌پذیرتر می‌شود که به بیماری‌هایی مانند زوال عقل و ضعف جسمانی منجر می‌شود (۱۸، ۱۹). آنتی‌اکسیدان‌ها می‌تواند از مرگ نورون‌های هیپوکامپ جلوگیری کرده، با افزایش ظرفیت آنتی‌اکسیدانی تام (TAC) و کاهش مالون دی‌آلدئید (MDA)، یادگیری و شناخت را بهبود ببخشند (۱۹). از طرفی افزایش سن به دلیل تغییرات ساختاری و فیزیولوژیک در نواحی قشری، هیپوکامپ و مخچه می‌تواند منجر به تغییرات رفتاری، شناختی و حرکتی گردد (۴، ۲۰). از آن‌چه که ذکر گردید می‌توان بیان داشت که مصرف هر کدام از مواد غذایی پسته و اسیدهای چرب امگا، با توجه به مکانیسم‌های مشترک از جمله خواص آنتی‌اکسیدانی، ضد التهابی و محافظتی عصبی، می‌تواند نقش مهمی در عملکردهای شناختی و حرکتی داشته باشند (۲۳-۲۱). با این وجود اثر مصرف همزمان این دو ماده غذایی بر فعالیت‌های شناختی و حرکتی، مورد مطالعه قرار نگرفته است. لذا در مطالعه حاضر اثرات تجویز همزمان عصاره هیدروالکلی مغز پسته و اسیدهای چرب امگا-۳ در یادگیری و فعالیت حرکتی موش‌های صحرایی پا به سن گذاشته (۳۲ هفته) و نیز بافت‌شناسی نواحی هیپوکامپ و مخچه مورد بررسی قرار گرفت. یافته‌های این پژوهش می‌تواند در توسعه‌ی راهبردهای غذایی برای پیشگیری یا به تأخیر انداختن آسیب‌های عصبی و زوال شناختی در طول عمر مفید باشند.

مواد و روش‌ها

حیوانات

در این مطالعه تجربی-آزمایشگاهی، ۴۰ سر موش صحرایی نر بالغ (۳۲ هفته) با وزن 25 ± 375 گرم (تهیه

عصاره خشک برای استفاده‌های بعدی درون فریزر با دمای ۱۸- درجه سانتی‌گراد نگهداری شدند.

دارو

امگا-۳ از کپسول‌های ۱ گرمی استخراج شد. هر کپسول حاوی ۱۸۰ میلی‌گرم اسید ایکوزاپنتانوئیک (EPA) و ۱۲۰ میلی‌گرم اسید دوکوزاهگزانوئیک (DHA) بود. دوز مصرفی بر اساس ۵۰ میلی‌گرم بر کیلوگرم وزن بدن تنظیم و از طریق گاوآژ به حیوان داده شد (۲۲، ۲۳).

آزمایش‌های رفتاری

آزمایش میدان باز

در این آزمایش، فعالیت حرکتی موش‌ها به مدت ۵ دقیقه مورد ارزیابی قرار گرفت. دستگاه شامل یک محفظه مربع شکل چوبی با دیواره‌های سیاه بود که کف آن توسط خطوط فرضی به ۱۶ مربع مساوی تقسیم شده و نواحی مرکزی (چهار مربع داخلی) و محیطی را مشخص می‌کرد. موش در مرکز میدان قرار داده و رفتار آن طی ۵ دقیقه ثبت می‌گردید. پارامترهای رفتاری اندازه‌گیری شده شامل، کل مسافت طی شده (Total distance traveled)، زمان حضور در ناحیه مرکزی نسبت به محیطی، تعداد دفعات ایستادن روی اندام‌های خلفی (Rearing frequency) و رفتارهای نظافتی (Grooming behaviors) بود (۲۴، ۲۵).

آزمون عملکرد روتارود

این آزمون، تعادل و هماهنگی موش‌ها را مورد ارزیابی قرار می‌دهد. حیوان روی یک میله چرخان (با قطر ۵ سانتی‌متر) قرار داده شد که در ابتدا با سرعت ۱۰ دور در دقیقه (rpm) می‌چرخید. سپس، سرعت به تدریج تا ۶۰ دور در دقیقه در مدت ۳۰۰ ثانیه افزایش یافت. مدت زمان حفظ تعادل توسط هر موش ثبت شد. هر حیوان در روز آزمون، سه بار مورد آزمایش قرار گرفت و میانگین زمان محاسبه گردید (۲۶).

شده از مرکز نگهداری حیوانات دانشگاه علوم پزشکی کرمان) در قفس و محیط استاندارد، استفاده شد. دستورالعمل‌های آزمایش مطابق با راهنمای اخلاقی حیوانات آزمایشگاهی بود و توسط کمیته اخلاق پژوهش مرکز تحقیقات علوم اعصاب کرمان، ایران با کد IR.KMU.AEC.1402.070، تأیید شد. موش‌ها به پنج گروه مساوی تقسیم شدند. گروه کنترل (CTL) بدون دریافت درمان (n=۸). گروه حامل (Vehicle) که نرمال سالین (۲ میلی‌لیتر) به صورت خوراکی (گاوآژ) یک روز در میان به مدت ۴۵ روز (n=۸) دریافت کردند. گروه عصاره پسته (PST EXT)، عصاره هیدروالکلی پسته (۱۰ میلی‌گرم بر کیلوگرم) به صورت گاوآژ، یک روز در میان به مدت ۴۵ روز (n=۸) دریافت کردند (۱۲). گروه امگا-۳ (ω3)، روغن امگا-۳ (۵۰ میلی‌گرم بر کیلوگرم) به صورت گاوآژ، یک روز در میان به مدت ۴۵ روز (n=۸) و گروه درمان توامان (PST EXT +ω3) که عصاره هیدروالکلی پسته (۱۰ میلی‌گرم بر کیلوگرم) همراه با روغن امگا-۳ (۵۰ میلی‌گرم بر کیلوگرم) به صورت گاوآژ، یک روز در میان به مدت ۴۵ روز (n=۸)، دریافت کردند (۲۲، ۲۳).

روش تهیه عصاره

عصاره هیدروالکلی مغز پسته با استفاده از روش استخراج اولتراسونیک با استفاده از امواج فراصوت استخراج شد. برای این منظور ۵۰ گرم از پودر پسته آسیاب شده به صورت درشت را با ۳۰۰ میلی‌لیتر اتانول ۷۰ درصد به مدت یک ساعت خیسانده و در دستگاه اولتراسونیک با قدرت ۷۵ وات قرار داده شد. سپس عصاره با کاغذ صافی واتمن و قیف بوختر جدا و به باقیمانده پودر پسته مجدد ۳۰۰ میلی‌لیتر اتانول ۷۰ درصد افزوده و فرآیند عصاره‌گیری با کمک دستگاه اولتراسونیک انجام شد. این پروسه سه بار تکرار و عصاره‌های حاصله به هم افزوده و با استفاده از دستگاه تقطیر چرخان در خلاء در دمای ۵۰ درجه سانتی‌گراد تغلیظ و در آون ۴۵ درجه سانتی‌گراد خشک شد.

تشخیص شیء جدید (Novel Object Recognition; NOR)

آزمایش NOR در یک جعبه چوبی انجام شد و شامل سه مرحله بود. در مرحله اولیه (عادت کردن)، موش به مدت ۱۰ دقیقه در جعبه‌ای خالی قرار داده شد. در مرحله دوم، موش در معرض دو شیء یکسان قرار گرفت و به مدت ۵ دقیقه در جعبه باقی ماند. پس از ۴۵ دقیقه، مرحله سوم، که در آن موش به مدت ۳ دقیقه در جعبه‌ای حاوی دو شیء متفاوت (یکی آشنا و دیگری جدید) قرار گرفت. پارامتر اصلی اندازه‌گیری شده، زمان صرف شده برای کاوش شیء جدید (بو کشیدن یا لمس کردن با بینی) بود که با استفاده از ضبط ویدیویی ثبت شد. شاخص ترجیح به عنوان نسبت زمان کاوش شیء جدید به کل زمان کاوش هر دو شیء، (ضرب در ۱۰۰) محاسبه گردید (۲۴، ۲۷).

یادگیری اجتنابی غیرفعال

دستگاه اجتنابی غیرفعال متشکل از دو محفظه بود، یک محفظه روشن و یک محفظه تاریک که توسط یک درب گیوتینی از یکدیگر جدا می‌شدند. کف محفظه تاریک مجهز به سیم‌های رسانای متصل به یک مولد شوک با جریان ۵ میلی‌آمپر و ولتاژ ۱۲ ولت بود. پس از دوره استراحت در محفظه روشن، به محض ورود موش به محفظه تاریک، یک شوک الکتریکی با شدت ۰/۵ میلی‌آمپر به مدت ۳ ثانیه اعمال می‌گردید. تعداد شوک‌ها برای ورود مجدد به محفظه تاریک ثبت شد. پس از مرحله یادگیری، موش‌ها ۲۴ ساعت بعد دوباره به محفظه روشن منتقل شدند و زمان تأخیر ورود به محفظه تاریک (Step-through latency; STL) مجدداً اندازه‌گیری شد تا میزان حفظ حافظه مورد ارزیابی قرار گیرد (۲۸).

آزمایش‌های بیوشیمیایی

حیوانات با ترکیب کتامین/زایلازین (۱۰/۹۰ میلی‌گرم بر کیلوگرم) به صورت داخل صفاقی، (n=۳) بیهوش

شدند. برای تهیه سرم، ۳ میلی‌لیتر خون از قلب حیوانات جمع‌آوری و با EDTA (به عنوان ماده ضد انعقاد) مخلوط شد. لوله‌های حاوی نمونه به مدت ۱۵ دقیقه با سرعت ۳۵۰۰ دور بر دقیقه سانتریفیوژ، سرم جدا و به میکروتیوب‌های استریل منتقل شد. نمونه‌ها جهت سنجش فعالیت آنزیم‌های سوپراکسید دیسموتاز (SOD)، کاتالاز (CAT)، گلوکاتایون پراکسیداز (GPx)، هم‌چنین سطوح کلسترول تام، HDL، LDL، تری‌گلیسیرید، بر اساس پروتکل‌های استاندارد ذخیره شدند (۲۳، ۳۳-۲۹).

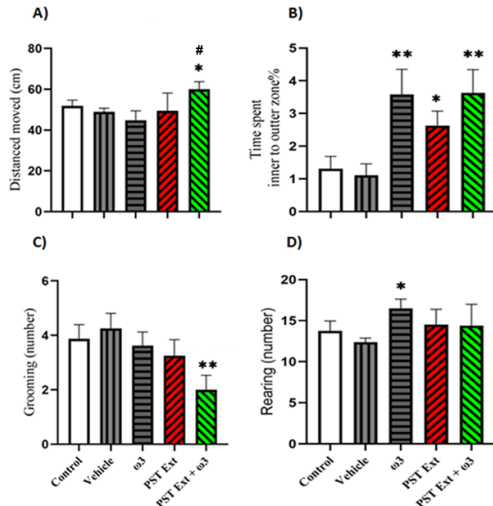
بافت شناسی

برای بررسی بافت شناسی، سه موش از هر گروه آزمایشی استفاده شد (۲۲، ۲۴). حیوانات ابتدا با مخلوطی از کتامین و زایلازین (با دوز ۹۰ و ۱۰ میلی‌گرم بر کیلوگرم، به ترتیب) بیهوش شدند. پرفیوژن ترانس کاردیال با محلول نمکی ایزوتونیک و سپس با پارافرمالدهید ۴ درصد انجام، مغزها به مدت یک هفته در فرمالین ۱۰ درصد تثبیت و سپس در پارافین، آغشته و قالب‌گیری و با میکروتوم برش‌هایی به ضخامت ۵ میکرومتر تهیه شد (۲). برای رنگ‌آمیزی نیسل، اسلایدها ابتدا راهیدراته (Rehydrate) و به مدت ۲ دقیقه در محلول بنفش کریزیل (cresyl violet) قرار گرفتند. نمونه‌ها با استفاده از الکل با درجه‌بندی افزایشی، دهیدراته و با زایلن شفاف سازی شدند (۳۴، ۳۵). ناحیه CA1 هیپوکامپ از نظر علائم آسیب عصبی مورد ارزیابی قرار گرفت. نورون‌هایی با هسته‌های گرد و شفاف و غشای سیتوپلاسمی دست نخورده (intact) به عنوان نورون‌های سالم و نورون‌های دارای اجسام سلولی متراکم، هسته‌های پیکنوتیک (pyknotic) تیره رنگ و سیتوپلاسم هائپرکروماتیک (Hyperchromatic) با غشا نامنظم به عنوان نورون‌های آسیب دیده طبقه‌بندی شدند. شمارش سلولی روی سه اسلاید از هر موش، انجام شد و نسبت نورون‌های آسیب دیده به نورون‌های سالم در هر میدان میکروسکوپی (microscopic field) محاسبه گردید (۲، ۲۴).

تحلیل آماری

مقایسه با گروه حامل افزایش یافت. مقایسه آماری بین بقیه گروه‌ها معنی‌دار نبود (تصویر شماره ۱، D).

داده‌های به‌دست آمده با نرم‌افزار GraphPad Prism نسخه ۹ (San Diego, USA) بررسی شد. توزیع نرمال داده‌ها با آزمون Shapiro-Wilk، آنالیز واریانس یک‌طرفه (ANOVA) همراه با آزمون تعقیبی Bonferroni برای مقایسه گروه‌ها استفاده شد. $P < 0/05$ معنی‌دار در نظر گرفته شد.



تصویر شماره ۱: فعالیت‌های حرکتی در آزمون میدان باز شاخص‌های مسافت طی شده در ماز (A)، زمان حضور در ناحیه مرکزی ماز نسبت به ناحیه خارجی آن (B)، تعداد گرومینگ یا خودآرایی (C) و تعداد ریرینگ یا روی پا ایستادن حیوان (D) در بین گروه‌های آزمایش به روش آزمون آماری Anova یک‌طرفه مقایسه شده است. علامت * معنی‌داری را نسبت به گروه حامل نشان می‌دهد. علامت # معنی‌داری را نسبت به گروه امگا-۳ نشان می‌دهد. داده‌ها به صورت میانگین \pm انحراف معیار گزارش شده‌اند ($n=8$)، ($*P < 0/05$)، ($**P < 0/01$).

یافته‌ها

از آن‌جا که در هیچ کدام از پارامترهای ارزیابی شده در آزمون‌های رفتاری، بیوشیمیایی و بافت‌شناسی تفاوت معنی‌داری بین گروه کنترل و حامل مشاهده نشد، لذا تمام پارامترهای سنجش شده در گروه‌های درمانی با گروه حامل مقایسه شدند.

تحلیل مقایسه‌ای اثر امگا-۳ و عصاره پسته بر فعالیت‌های حرکتی در آزمون میدان باز

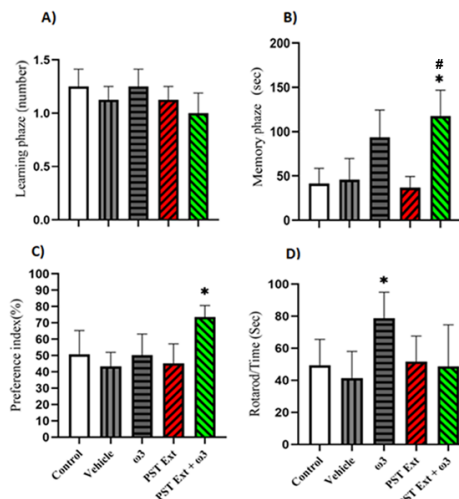
نتایج نشان داد که تجویز همزمان عصاره پسته و امگا-۳ منجر به افزایش معنادار میانگین در مسافت طی شده در ماز میدان باز، در مقایسه با گروه‌های حامل ($P < 0/05$) و امگا ($P < 0/05$) شد (تصویر شماره ۱، A). در گروه‌های درمانی، تفاوت آماری معنی‌داری در میانگین زمان حضور حیوان در ناحیه مرکزی ماز نسبت به محیطی آن مشاهده شد. به طوری که در هر سه گروه درمان با عصاره پسته ($P < 0/05$)، امگا-۳ ($P < 0/01$) و توام ($P < 0/01$)، میانگین زمان سپری شده نسبت به گروه حامل افزایش معنی‌داری نشان داد (تصویر شماره ۱، B). میانگین تعداد رفتارهای خودآرایی بین امگا-۳ و درمان با عصاره پسته در مقایسه با گروه حامل معنی‌دار نبود. درمان توامان عصاره و امگا-۳ منجر به کاهش معنی‌دار رفتارهای خودآرایی در مقایسه با گروه حامل گردید ($P < 0/05$) (تصویر شماره ۱، C). میانگین تعداد دفعات ایستادن روی دو پا در حیوانات گروه امگا-۳ در

تحلیل مقایسه‌ای اثر امگا-۳ و عصاره پسته بر

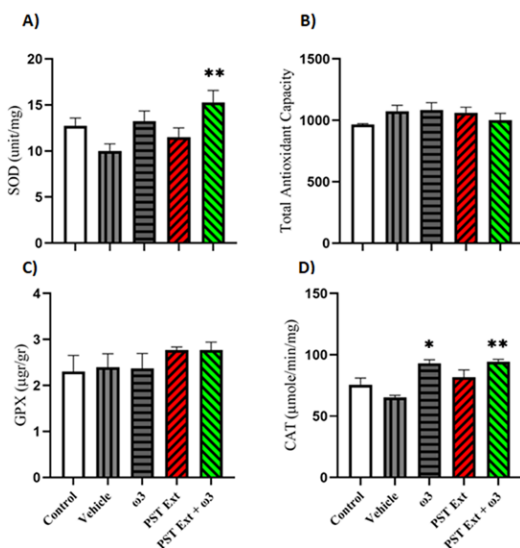
عملکردهای شناختی (یادگیری و حافظه) و تعادل

ارزیابی یادگیری و حافظه اجتنابی غیرفعال در دستگاه شاتل باکس: مشخص شد میانگین تعداد ورود به جعبه تاریک، در بین گروه‌های تحت درمان عصاره پسته، امگا-۳ و توام تفاوت آماری معنی‌داری با گروه حامل نشان نمی‌دهد (تصویر شماره ۲، A). میانگین زمان تأخیر به جعبه تاریک در آزمون اجتناب غیرفعال به عنوان شاخص حافظه، افزایش معنی‌داری در گروه توامان با عصاره و حامل نشان داد ($P < 0/05$) (تصویر شماره ۲، B).

از نظر آماری بین گروه‌های مختلف تحت درمان در مقایسه با گروه حامل نشان نمی‌دهد (تصویر شماره ۳، B). میزان سطح آنزیم گلوکوتاتیون پراکسیداز (GPX) نیز در بین گروه‌ها نسبتاً پایدار باقی ماند و تفاوت معنی‌داری بین گروه‌ها از نظر آماری نشان نداد (تصویر شماره ۳، C). میزان سطح آنزیم کاتالاز در گروه امگا-۳ و گروه تحت درمان توام عصاره و امگا-۳ نسبت به گروه حامل، افزایش معنی‌داری نشان می‌دهد ($P < 0.05$) (تصویر شماره ۳، D).



تصویر شماره ۲: مقایسه داده‌های رفتاری تعداد ورود به جعبه تاریک و زمان تاخیر به آن به ترتیب در مراحل یادگیری (A) و حافظه (B) در آزمون اجتناب غیر فعال، شاخص ترجیح به شی جدید در آزمون تشخیص شیء (C) و زمان ماندن بر میله چرخان به عنوان شاخص تعادل در آزمون روتارود (D) به روش آزمون آماری Anova یک طرفه، علامت * و # جایگاه معنی‌داری را در گروه‌های تحت درمان توام عصاره پسته + امگا-۳ نسبت به گروه حامل و عصاره پسته به تنهایی نشان می‌دهد. داده‌ها به صورت میانگین \pm انحراف معیار گزارش شده‌اند ($n=8$), ($P < 0.05$).



تصویر شماره ۳: مقایسه تغییرات سطح سرمی آنزیم سوپراکسید دیسموتاز (A)، ظرفیت تام آنتی‌اکسیدانی (B)، گلوکوتاتیون پراکسیداز (C)، کاتالاز (D) به روش Anova یک طرفه، علامت * جایگاه معنی‌داری را در گروه‌های تحت درمان توام عصاره پسته + امگا-۳ نسبت به گروه حامل نشان می‌دهد. داده‌ها به صورت میانگین \pm انحراف معیار گزارش شده‌اند ($n=3$), ($P < 0.05$), ($**P < 0.01$).

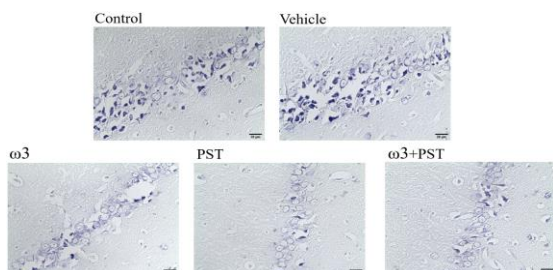
آزمون تشخیص شیء: میانگین شاخص ترجیح در گروه توامان نسبت به گروه حامل افزایش معنی‌داری نشان داد ($P < 0.05$) (تصویر شماره ۲، C). ارزیابی شاخص تعادل: زمان ماندن حیوان در میله چرخان در دستگاه روتارود، در گروه دریافت‌کننده امگا-۳ نسبت به گروه حامل افزایش معنی‌داری نشان داد (تصویر شماره ۲، D).

تحلیل مقایسه‌ای اثر امگا-۳ و عصاره پسته بر پارامترهای بیوشیمیایی سرم

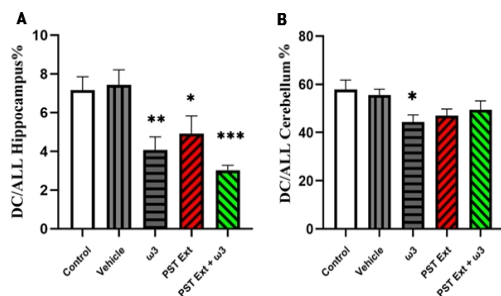
نتایج نشان داد که سطح آنزیم سوپراکسید دیسموتاز (SOD) در گروه تحت درمان توام عصاره و امگا-۳ در مقایسه با گروه حامل، افزایش معنی‌داری می‌یابد ($P < 0.01$) (تصویر شماره ۳، A). این نتایج همچنین نشان داد که ظرفیت آنتی‌اکسیدانی تام (TAC) تغییر معنی‌داری

تجزیه و تحلیل بیوشیمیایی برخی از پروفایل‌های لیپیدی سرم خون نشان داد که سطح کلسترول تام در گروه تحت درمان مجزا و توام عصاره و امگا-۳ نسبت به گروه حامل، تغییر معنی‌داری نسبت به گروه حامل نشان نمی‌دهد. سطح تری‌گلیسیرید تحت درمان توام عصاره و امگا-۳ نسبت به گروه حامل، افزایش معنی‌داری از نظر آماری نشان داد ($P < 0.01$). سطوح

امگا-۳ ($P < 0/01$) در مقایسه با گروه حامل، میانگین تعداد سلول‌های هرمی دژنره شده کاهش معنی داری نشان می‌دهد.



تصویر شماره ۴: تصاویر میکروسکوپ نوری از ناحیه CA1 هیپوکامپ، رنگ آمیزی نیسل، در گروه‌های کنترل و حامل که حیوانات سالم و مسن هستند، سلول‌های دژنره با هسته‌های چروکیده (رنگ تیره)، مرزهای سیتوپلاسمی نامشخص و به صورت نامنظم و شکسته در یک خط قرار گرفته‌اند. در گروه‌های تیمار، تعداد سلول‌های دژنره کاهش یافته است. سلول‌های هرمی سالم و طبیعی ناحیه CA1 در همه گروه‌ها با هسته شفاف قابل مشاهده هستند (بزرگنمایی: $\times 40$).



تصویر شماره ۵: میانگین تعداد نرون‌های هرمی CA1 هیپوکامپ (A) و سلول‌های پورکنژ مخچه (B) در بین گروه‌ها به روش Anova یک طرفه، علامت * جایگاه معنی داری را در گروه‌های تحت درمان امگا-۳، عصاره پسته و توام عصاره پسته + امگا-۳ نسبت به گروه حامل نشان می‌دهد. داده‌ها به صورت میانگین \pm انحراف معیار گزارش شده‌اند ($n=3$)، $P < 0/05$ ، $P < 0/01$ ، $P < 0/001$).

تحلیل مقایسه اثر امگا-۳ و عصاره پسته بر مورفولوژی و تعداد سلول‌های آسیب دیده مخچه

بررسی کیفی سلول‌های پورکنژ مخچه: در گروه‌های کنترل و حامل، سلول‌های پورکنژ سالم با

LDL و HDL در بین گروه‌های مورد مطالعه تفاوت معنی داری نداشتند (جدول شماره ۱).

جدول شماره ۱: مقایسه نتایج آنالیز بیوشیمیایی برخی از پروفایل لیپیدی سرم خون به روش Anova یک طرفه

Control	Vehicle	ω-3	PSTEXT.	ω-3 + PSTEXT.
۶۶۸۷ ± ۱۷۴	۷۶۸۷ ± ۲۰۱	۶۶۳۳ ± ۴۰۹	۶۶۸۷ ± ۴۰۴	۷۷۰۰ ± ۴۳
۵۵۶ ± ۱۷	۵۰۰ ± ۲۸	۵۸۶ ± ۴۹	۵۵۰ ± ۱۲۵	۸۱۶۷ ± ۴*
۱۱۷۶ ± ۲۳	۱۰۳۳ ± ۲۳	۱۰۳۳ ± ۸۹	۱۰۰ ± ۵	۱۱۰ ± ۵
۴۰۰ ± ۵	۲۷۶۳ ± ۷	۳۹۴۳ ± ۲	۳۷۰ ± ۶	۳۹۴۰ ± ۲

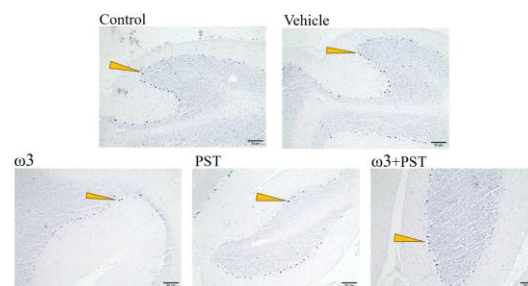
علامت * جایگاه معنی داری را در گروه‌های تحت درمان توام عصاره پسته + امگا-۳ نسبت به گروه حامل نشان می‌دهد. داده‌ها به صورت میانگین \pm انحراف معیار گزارش شده‌اند ($n=3$)، $P < 0/01$).

تحلیل مقایسه اثر امگا-۳ و عصاره پسته بر مورفولوژی و تعداد سلول‌های آسیب دیده هیپوکامپ

بررسی کیفی مورفولوژی نرون‌های هرمی CA1 هیپوکامپ: در گروه کنترل و حامل، سلول‌های هرمی سالم با حاشیه سیتوپلاسمی واضح و هسته‌ها در بزرگنمایی بالا قابل تمایز بودند. در هر دو گروه کنترل و حامل، البته سلول‌های دژنره شده با هسته‌های پیکنوتیک (سلول‌های تیره، فشرده و کوچک شده) نیز به خوبی قابل مشاهده بود. در این گروه‌ها، سلول‌های هرمی شکل، مورفولوژیک خود را از دست داده و به دلیل افزایش تراکم سیتوپلاسم، متراکم و تیره به نظر می‌رسیدند. در گروه‌های تحت تیمار، کاهش تعداد سلول‌های پیکنوتیک و تیره رنگ مشاهده شد. همچنین افزایش قابل توجهی در تعداد سلول‌های هرمی با هسته‌های واضح و حاشیه سیتوپلاسمی منظم، دیده شد (تصویر شماره ۴).

ارزیابی کمی نرون‌های ناحیه CA1 هیپوکامپ: همان‌طور که در (تصویر شماره ۵، A) مشاهده می‌شود، در گروه‌های تحت درمان گروه امگا-۳ ($P < 0/01$)، عصاره پسته ($P < 0/05$)، و گروه توام عصاره پسته +

مرزهای سیتوپلاسمی واضح مشاهده شدند و هسته‌ها در بزرگنمایی بالا قابل تشخیص بودند. تصاویر با بزرگنمایی بالا (X 40) حضور سلول‌های دژنره را با هسته‌های پیکنوتیک (سلول‌های تیره، فشرده و پیکنوز افزایش یافته) در کنار سلول‌های سالم در هر دو گروه کنترل و حامل نشان دادند. سیتوپلاسم این سلول‌های دژنره مترکم و تیره بود و ویژگی‌های مشابهی با سلول‌های هیپوکامپ داشت. در گروه‌های تیمار، تعداد سلول‌های پیکنوتیک و تیره رنگ کاهش و تعداد سلول‌های دارای هسته و سیتوپلاسم واضح افزایش یافت (تصویر شماره ۶).



تصویر شماره ۶: تصاویر میکروسکوپ نوری در مخچه با رنگ آمیزی نیسل، در گروه‌های کنترل و حامل، سلول‌های تخریب شده با هسته‌های چروکیده (رنگ تیره) و مرزهای سیتوپلاسمی نامشخص (نوک پیکان زرد) قابل مشاهده هستند. در گروه‌های درمانی، تعداد سلول‌های تخریب‌شده (سلول‌های تیره) کاهش یافت. سلول‌های پورکنز سالم و طبیعی در همه گروه‌ها با هسته‌های واضح مشاهده می‌شوند (بزرگنمایی: X 10).

ارزیابی کمی نورون‌های ناحیه پورکنز مخچه: تجزیه و تحلیل آماری نشان داد که در گروه‌های تحت درمان، تنها تجویز امگا-۳ به طور معنی‌داری تعداد سلول‌های دژنره را در مقایسه با گروه‌های حامل کاهش می‌دهد ($P < 0.05$) (تصویر شماره ۵، B).

بحث

در این مطالعه، نتایج آزمون میدان باز نشان داد که تجویز توام امگا-۳ و عصاره هیدروالکلی پسته،

فعالیت حرکتی را افزایش می‌دهد که حاکی از اثر سینرژستیک (هم‌افزایی) این دو ترکیب است. مطالعات پیشین نشان داده‌اند که اگر چه هر یک از این ترکیبات امگا-۳ و عصاره پسته ممکن است اثرات متفاوتی بر فعالیت حرکتی داشته باشند، اما هر دو قادر به کاهش رفتارهای شبه اضطرابی و بهبود حافظه کاری هستند (۲۱، ۲۲، ۳۶، ۳۷). اگر چه میانگین مسافت طی شده در گروه‌های کنترل، حامل، امگا-۳ و عصاره تفاوتی نداشت، گروه توامان در مقایسه با بقیه گروه‌ها افزایشی بود. علاوه بر این، مدت زمان سپری شده در ماز داخلی توسط گروه‌های تحت تیمار نسبت به گروه حامل، افزایش یافت. این بهبود در گروه توامان چشم‌گیرتر بود که با یافته‌های مطالعات پیشین همخوانی دارد (۷، ۳۷). همچنین، همراستا با یافته‌های این مطالعه مبنی بر بهبود معنی‌دار شاخص تعادل در گروه امگا-۳ نسبت به بقیه گروه‌ها، Zhang و همکاران (۲۰۲۰) نیز گزارش نمودند که امگا-۳ منجر به کاهش اختلالات عملکرد عصبی ناشی از تروما و بهبود عملکرد حرکتی می‌شود (۳۸). هم‌چنین، پورمینی و همکاران (۲۰۲۲) به این نتیجه دست یافتند که پیش‌درمانی با عصاره مستخرج از پسته، نقایص عصبی-حرکتی را تقلیل داده و عملکرد تعادلی را در مدل‌های تجربی سکنه مغزی ارتقا می‌دهد (۲). مکانیسم این اثرات احتمالاً مرتبط با وجود ترکیبات زیست‌فعال نظیر نارینژنین، اپیکاتچین، کوئرستین و آپیزنین در پسته است (۳۶).

مطالعه حاضر، اثرات عصاره هیدروالکلی پسته بر یادگیری اجتنابی در موش‌های صحرایی را نیز مورد ارزیابی قرار داد. همسو با مطالعات پیشین، نتایج نشان داد که این عصاره موجب تقویت یادگیری و حافظه بخصوص در گروه توامان می‌شود (۸). با توجه به این که در این مطالعه تنها از دوز ۱۰ میلی‌گرم بر کیلوگرم از عصاره پسته استفاده شد، انجام مطالعات بیش‌تر به منظور بررسی دوزهای مختلف و اثرات تک‌متغیره ضروری به نظر می‌رسد. در تایید این موضوع، مطالعه قبلی انجام شده توسط محققین

مطالعه حاضر، بهبود در شاخص ترجیح (Preference Index) را در گروه‌های تحت درمان با امگا-۳ پس از ضایعات هیپوکامپ نشان داده بود (۲۳).

آزمون تشخیص اشیاء جدید نشان داد که تجویز توامان، میانگین شاخص ترجیح برای اشیاء جدید را در مقایسه با گروه حامل بهبود بخشید. یافته‌های تحقیقات اخیر حاکی از آن است که اسیدهای چرب امگا-۳ که به واسطه خواص ضد التهابی و آنتی‌اکسیدانی شناخته شده‌اند، ممکن است در بهبود اختلالات حافظه ناشی از التهاب عصبی نقش داشته باشند (۳۹).

در این پژوهش، برای ارزیابی وضعیت اکسیدانی، شاخص‌های استرس اکسیداتیو و ظرفیت آنتی‌اکسیدانی کل مورد سنجش قرار گرفتند. مطابق با مطالعات اخیر، که رابطه نزدیکی بین استرس اکسیداتیو و آپوپتوز نورون‌ها قائل شده‌اند، آسیب نورونی می‌تواند با افزایش نشانگرهای آسیب اکسیداتیو و کاهش سطح دفاع آنتی‌اکسیدانی در بیماری‌های مرتبط با نورون زدایی تظاهر یابد (۴۰). در مطالعه حاضر، امگا-۳ به افزایش سطح آنزیم‌های آنتی‌اکسیدانی منجر شد و ترکیب امگا-۳ با عصاره هیدروالکلی، سبب افزایش در سطح کاتالاز گردید. پسته حاوی ترکیبات آنتی‌اکسیدانی فعالی از قبیل اسید گالیک و بتا-سیتوسترول است. گزارش شده است که مصرف این مغز می‌تواند موجب کاهش سطح کلسترول، تعدیل التهاب، و از طریق تقویت اتساع عروق (وازودیلاسیون) و افزایش پتانسیل آنتی‌اکسیدانی، به بهبود سلامت عروقی بینجامد (۶، ۴۱).

یافته‌های مطالعه حاضر افزایشی در فعالیت آنزیم‌های سوپراکسید دیسموتاز و کاتالاز (CAT) نشان داد که حاکی از پتانسیل حفاظت عصبی عصاره مغز پسته است. نتایج موید آن است که اثرات محافظت عصبی عصاره هیدروالکلی پسته احتمالاً ناشی از خاصیت آنتی‌اکسیدانی مستقیم و یا تقویت سیستم دفاع آنتی‌اکسیدانی درون زیستی است و با جلوگیری از

تخریب سلول‌های عصبی، به ویژه در ناحیه هیپوکامپ، از بروز اختلالات حافظه در حیوانات با سن بالاتر پیشگیری می‌کند. از سوی دیگر، پیشنهاد شده که مکمل اسیدهای چرب امگا-۳ در سالمندان ممکن است با تقویت میلین‌سازی، افزایش تراکم رشته‌های عصبی و کاهش آسیب آکسونی مرتبط باشد که این عوامل با تسهیل انتقال سیگنال‌های عصبی به حفظ عملکرد شناختی بهتر منجر می‌شوند. احتمالاً ترکیب همزمان عصاره و امگا-۳، باعث تقویت اثرات یکدیگر شده باشند که انجام مطالعات بیش‌تری از مکانیسم‌های سلولی و زیر سلولی ضروری است.

این مطالعه پتانسیل اسیدهای چرب امگا-۳ و عصاره هیدروالکلی پسته را به عنوان مداخلات مکمل غذایی برای ارتقای عملکرد شناختی و رفتاری برجسته می‌کند. ترکیب امگا-۳ و عصاره پسته به طور مثبت بر وضعیت آنتی‌اکسیدانی تأثیر گذاشت و منجر به افزایش فعالیت آنزیم‌های آنتی‌اکسیدانی کلیدی نظیر سوپراکسید دیسموتاز و کاتالاز شد. این ترکیب هم‌چنین حافظه و عملکرد حرکتی را که با نواحی CA1 هیپوکامپ و مخچه مرتبط هستند، در موش‌های نر بالغ بهبود داد. اگر چه اثرات عصاره پسته به تنهایی به اندازه مورد انتظار، بارز نبود که می‌تواند به دوز و مدت مصرف در این مطالعه نسبت داده شود. علاوه بر این، اسیدهای چرب امگا-۳ از نوروزن (رشد عصبی) پشتیبانی کرده و به طور بالقوه سبب افزایش HDL و کاهش سطوح کلسترول تام، تری‌گلیسیرید و LDL می‌شوند.

این مطالعه نشان می‌دهد ترکیب امگا-۳ و عصاره پسته با تقویت سیستم آنتی‌اکسیدانی و حمایت از رشد عصبی، حافظه و عملکرد حرکتی را بهبود می‌بخشد. اگر چه در مطالعه حاضر عصاره پسته به تنهایی تأثیر چشمگیری نداشت، اما در ترکیب با امگا-۳ اثر هم‌افزایی داشته و علاوه بر ارتقای عملکرد شناختی، وضعیت لیپیدی (کاهش کلسترول و افزایش HDL) را نیز تعدیل می‌کند.

سپاسگزاری

این تحقیق در چارچوب پایان نامه مقطع کارشناسی ارشد خانم ایلناز جمشیدی در دانشکده پزشکی، دانشگاه علوم پزشکی کرمان انجام پذیرفته است. نویسندگان مراتب تشکر و قدردانی خود را از این دانشگاه ابراز می‌دارند. تمامی نویسندگان در انجام

مراحل مختلف پژوهش همکاری داشته و نسخه نهایی را خوانده و تایید کرده‌اند. نویسندگان اعلام می‌کنند که هیچ تضاد منافی ندارند و داده‌ها بنا به درخواست در دسترس قرار خواهند گرفت. این مطالعه توسط مرکز تحقیقات علوم اعصاب کرمان [کد طرح: ۴۰۲۰۰۳۲۰، تاریخ تصویب: ۱۴۰۲/۸/۲۷] پشتیبانی گردید.

References

1. Wei YH, Lee HC. Oxidative stress, mitochondrial DNA mutation, and impairment of antioxidant enzymes in aging. *Exp Biol Med (Maywood)* 2002; 227(9): 671-82. PMID: 12324649.
2. Pourmobini H, Afarinesh MR, Shamsara A, Eftekhari-Vaghefi SH, Asadi-Shekaari M. Chronically pre-treatment of pistachio alters the morphology of CA1 hippocampus neurons following transient focal cerebral ischemia in male Wistar rats. *Acta Biomed* 2022; 92(6). PMID: 35075081.
3. Ashraf Ganjooei, N., Sheibani, V., Jafari, M., Hajjalizadeh, Z., Shamsara, A., Dehghani, A., Afarinesh, R. Dual Effects of Aspirin on Spatial Learning and Memory of Male Rats Following Induction of Permanent Cerebral Ischemia. *J Kerman Uni Med Sci* 2025; 32(1): 1-11.
4. Liang KJ, Carlson ES. Resistance, vulnerability and resilience: A review of the cognitive cerebellum in aging and neurodegenerative diseases. *Neurobiol Learn Mem* 2020; 170: 106981. PMID: 30630042.
5. Shahraki J, et al. Cytoprotective effects of hydrophilic and lipophilic extracts of *Pistacia vera* against oxidative versus carbonyl stress in rat hepatocytes. *Iran J Pharm Res* 2014; 13(4): 1263. PMID: 25587316.
6. Zhang P, et al. Effect of total flavonoids from *Chrysanthemum morifolium* on learning and memory in aging mice. *Zhongguo Ying Yong Sheng Li Xue Za Zhi* 2011; 27(3): 368-71.
7. Tomaino A, Martorana M, Arcoraci T, Monteleone D, Giovinazzo C, Saija A. Antioxidant activity and phenolic profile of pistachio (*Pistacia vera* L., variety Bronte) seeds and skins. *Biochimie* 2010; 92(9): 1115-22. PMID: 20388531.
8. Gentile C, Tesoriere L, Butera D, Fazzari M, Monastero M, Allegra M, Livrea MA. Antioxidant activity of Sicilian pistachio (*Pistacia vera* L. var. Bronte) nut extract and its bioactive components. *J Agric Food Chem* 2007; 55(3): 643-8. PMID: 17263455.
9. Ahmad NS, Waheed A, Farman M, Qayyum A. Analgesic and anti-inflammatory effects of *Pistacia integerrima* extracts in mice. *J Ethnopharmacol* 2010; 129(2): 250-3. PMID: 20359528.
10. Gentile C, Perrone A, Attanzio A, Tesoriere L, Livrea MA. Sicilian pistachio (*Pistacia vera* L.) nut inhibits expression and release of inflammatory mediators and

- reverts the increase of paracellular permeability in IL-1 β -exposed human intestinal epithelial cells. *Eur J Nutr* 2015; 54(5): 811-21. PMID: 25190035.
11. Hakimzadeh E, Fatemi I, Allahtavakoli M. The effect of hydroalcoholic extract of pistachio on anxiety and working memory in ovariectomized female rats. *Pistachio Health J* 2020; 3(3): 72-83.
 12. Gorabi SA, Mohammadzadeh H, Rostampour M. The effects of ripe pistachio hulls hydroalcoholic extract and aerobic training on learning and memory in streptozotocin-induced diabetic male rats. *Basic Clin Neurosci* 2020; 11(4): 525. PMID: 33613891.
 13. Ziaee T, Hosseinzadeh H. Muscle relaxant, hypnotic and anti-anxiety effects of *Pistacia vera* gum hydroalcoholic extract in mice. *J Med Plants* 2010; 9(36): 96-105.
 14. Haider S, Madiha S, Batool Z. Amelioration of motor and non-motor deficits and increased striatal APoE levels highlight the beneficial role of pistachio supplementation in rotenone-induced rat model of PD. *Metab Brain Dis* 2020; 35: 1189-200. PMID: 32529399.
 15. Gutiérrez S, Svahn SL, Johansson ME. Effects of omega-3 fatty acids on immune cells. *Int J Mol Sci* 2019; 20(20): 5028. PMID: 31614433.
 16. D'Eliseo D, Velotti F. Omega-3 fatty acids and cancer cell cytotoxicity: implications for multi-targeted cancer therapy. *J Clin Med* 2016; 5(2): 15. PMID: 26821053.
 17. Freitas RD, Campos MM. Protective effects of omega-3 fatty acids in cancer-related complications. *Nutrients* 2019; 11(5): 945. PMID: 31035457.
 18. Tan BL, Norhaizan ME, Liew WP, Sulaiman Rahman H. Antioxidant and oxidative stress: a mutual interplay in age-related diseases. *Front Pharmacol* 2018; 16; 9: 1162. PMID: 30405405.
 19. Malekiyan R, Abdanipour A, Sohrabi D, Jafari Anarkooli I. Antioxidant and neuroprotective effects of lycopene and insulin in the hippocampus of streptozotocin induced diabetic rats. *Biomed Rep* 2019; 10(1): 47-54. PMID: 30588303.
 - Ramanoël S, Hoyau E, Kauffmann L, Renard F, Pichat C, Boudiaf N, et al. Gray matter volume and cognitive performance during normal aging. A voxel-based morphometry study. *Front Aging Neurosci* 2018; 10: 235. PMID: 30123123.
 21. Hou AJ, Peng LY, Liu YZ, Lin ZW, Sun HD. Gallotannins and related polyphenols from *Pistacia weinmannifolia*. *Planta Med* 2000; 66(07): 624-6. PMID: 11105566.
 22. Abolghasemi M, Shamsara A, Nozari M, Eftekhari-Vaghefi R, Baghalishahi M, Roodbari AS, et al. Protective effects of omega-3 against procarbazine-induced brain damage in the cerebellum and CA1 hippocampus of male rats: a focus on oxidative stress mechanisms. *Metab Brain Dis* 2025; 40(3): 153. PMID: 40088343.
 23. Hanie MH, Mohammad Reza A, Mansoureh S, Fatemeh SB, Ali S. Exploring the impact of melatonin and omega-3, individually and in combination, on cognitive function, histological changes, and oxidant-antioxidant balance in male rats with dorsal CA1 hippocampal lesions. *Brain Res* 2024; 1840: 149046. PMID: 38821333.

24. Farhadi M, Sabzalizadeh M, Shamsara A, Afarinesh MR. The effect of valproic acid administration on learning, social interaction, and depression induced by withdrawal syndrome in morphine-dependent mice. *Addict Health* 2024; 16(4): 253. PMID: 39944398.
25. Derakhshani A, Taheri F, Geraminia N, Mohammadipoor-Ghasemabad L, Sabzalizadeh M, Vafee F, Afarinesh MR, et al. Amelioration of behavioral and histological impairments in somatosensory cortex injury rats by limbic mesenchymal stem cell transplantation. *Transl Neurosci* 2024; 15(1): 20220346. PMID: 39156044.
26. Rozas G, Guerra M, Labandeira-García J. An automated rotarod method for quantitative drug-free evaluation of overall motor deficits in rat models of parkinsonism. *Brain Res Protoc* 1997; 2(1): 75-84. PMID: 9438075.
27. Sabzalizadeh M, Afarinesh MR, Mafi F, Mosanejad E, Haghpanah T, Golshan F, Koohkan F, et al. Alcohol and nicotine co-administration during pregnancy and lactation periods alters sensory discrimination of adult NMRI mice offspring. *Physiol Behav* 2020; 213: 112731. PMID: 31682889.
28. Zangiabadi I, Afarinesh MR, Shamsara A, Eftekhari-Vaghefi SH. Movento effects on learning and hippocampal brain-derived neurotrophic factor protein of adult male rats. *Environ Sci Pollut Res* 2019; 26(36): 36615-36622. PMID: 31734837.
29. Mirzaee Khoram-Abadi K, Haratizadeh S, Basiri M, Parvan M, Pourjafari F, Aghaei I, et al. Autistic-like behaviors are attenuated by agmatine consumption during pregnancy: Assessment of oxidative stress profile and histopathological changes in the prefrontal cortex and CA1 region of the hippocampus. *Iran J Basic Med Sci* 2024; 27(3): 335. PMID: 38333751.
30. Sinha AK. Colorimetric assay of catalase. *Anal Biochem* 1972; 47(2): 389-394. PMID: 4556490.
31. Asadikaram G, Pourghdamyari H, Abolhassani M, Abbasi-Jorjandi M, Faramarz S, Yousefi F, et al. Oxidative stress induction by pesticides may cause lung cancer incidence. 2022.
32. Afarinesh MR, Haghpanah T, Divsalar K, Dehyadegary E, Shaikh-Aleslami A, Mahmoodi M. Changes in serum biochemical factors associated with opium addiction after addiction desertion. *Addict Health* 2014; 6(3-4): 138-145. PMID: 25984281.
33. Divsalar K, Meymandi MS, Afarinesh M, Zarandi MM, Haghpanah T, Keyhanfar F, et al. Serum biochemical parameters following heroin withdrawal: an exploratory study. *Am J Addict* 2014; 23(1): 48-52. PMID: 24313241.
34. Sabzalizadeh M, Afarinesh MR, Esmaeili-Mahani S, Farsinejad A, Derakhshani A, Arabzadeh E, et al. Transplantation of rat dental pulp stem cells facilitates post-lesion recovery in the somatosensory whisker cortex of male Wistar rats. *Brain Res Bull* 2021; 173: 150-161. PMID: 33964348.
35. Shamsara A, Sheibani V, Asadi-Shekaari M, Nematollahi-Mahani SN. Neural like cells and acetyl-salicylic acid alter rat brain structure and function following transient middle cerebral artery occlusion. *Biomol Concepts* 2018; 9(1): 155-168. PMID: 30864349.

36. Tokuşođlu Ö, Ünal MK, Yemiş F. Determination of the phytoalexin resveratrol (3,5,4'-trihydroxystilbene) in peanuts and pistachios by high-performance liquid chromatographic diode array (HPLC-DAD) and gas chromatography-mass spectrometry (GC-MS). *J Agric Food Chem* 2005; 53(12): 5003-5009. PMID: 15941348.
37. Sinha K, Chaudhary G, Gupta YK. Protective effect of resveratrol against oxidative stress in middle cerebral artery occlusion model of stroke in rats. *Life Sci* 2002; 71(6): 655-665. PMID: 12072154.
38. Zhang E, Wan X, Yang L, Wang D, Chen Z, Chen Y, Liu M, et al. Omega-3 polyunsaturated fatty acids alleviate traumatic brain injury by regulating the glymphatic pathway in mice. *Front Neurol* 2020; 11: 707. PMID: 32765412.
39. Winters BD, Bussey TJ. Removal of cholinergic input to perirhinal cortex disrupts object recognition but not spatial working memory in the rat. *Eur J Neurosci* 2005; 21(8): 2263-70. PMID: 15869523.
40. Van Praag H, Kempermann G, Gage FH. Running increases cell proliferation and neurogenesis in the adult mouse dentate gyrus. *Nat Neurosci* 1999; 2(3): 266-270. PMID: 10195220.
41. Hakimizadeh E, Fatemi I, Hassanshahi J, Kaeidi A. Protective effects of pistachio hydroalcoholic extract on morphine-induced analgesic tolerance and dependence: investigating the impact of oxidative stress. *Res Pharm Sci* 2024; 19(4): 366-375. PMID: 39399729.